病因

アフィニトール®結節性硬化症（TSC）

監修：大野耕策 先生（鳥取大学名誉教授）

病因

結節性硬化症の遺伝子変異（病因）

結節性硬化症は常染色体優性遺伝の疾患[1]で、*TSC1*・*TSC2*とよばれる遺伝子の変異によってmTOR（mammalian target of rapamycin）が過剰に活性化されて発症します[2]。

原因遺伝子として*TSC1*遺伝子[3]・*TSC2*遺伝子[4]の2つの遺伝子が同定されており、いずれもがん抑制遺伝子の一種です[5]（表**1**）。*TSC1*/*TSC2*遺伝子がコードする蛋白質であるハマルチンとツベリンは脳、腎臓、肺など多くの臓器および組織に広範に発現しており、これらは複合体を形成してmTORの活性を抑制的に制御しています。
また、*TSC1*遺伝子と*TSC2*遺伝子は互いに相同的な配列を有しません[6]（図**1**）が、複合体として協調的にはたらくため、臨床的に*TSC1*遺伝子と*TSC2*遺伝子変異による症状を区別することは難しいとされています。

結節性硬化症患者の体細胞では、それぞれ相同染色体上の*TSC1*遺伝子、*TSC2*遺伝子に変異が起こっています（異常アレル）が、残りのもう1本の染色体上の遺伝子（正常アレル）にも変異が起こると、その遺伝子座の正常機能が失われ、腫瘍化することも知られています。

mTORは細胞の成長、増殖や生存の調節にかかわっているため、この活性を抑制的に制御しているTSC1/TSC2複合体が機能しなくなるとmTOR活性が上昇し、細胞増殖亢進による異形成や過誤腫病変形成、血管新生などにより、様々な症状が全身性に出現すると考えられています[7]。

表**1** ***TSC1***遺伝子と***TSC2***遺伝子の特徴

	TSC1遺伝子	***TSC2***遺伝子
染色体位置	9q34	16p13.3
遺伝子サイズ	55kb	40kb
エクソン数	23	41
転写サイズ	8.6kb	5.5kb
病変でのLOH	稀	高頻度
蛋白質	Hamartin（ハマルチン）	Tuberin（ツベリン）
蛋白質のサイズ	1,164アミノ酸、130kDa	1,807アミノ酸、180kDa

Curatolo P, et al. Lancet 2008; 372: 657-668より改変

Image

TSC1 / *TSC2*遺伝子変異の特徴

結節性硬化症の原因となる遺伝子変異は、*TSC1*遺伝子または*TSC2*遺伝子のいずれかに存在し、*TSC1*遺伝子変異が10~20%、*TSC2*遺伝子変異が80~90%とされています。*TSC1*遺伝子変異は家族例の10~20%、孤発例の10~15%に認められており、*TSC2*遺伝子変異は孤発例の60~70%に認められます。

*TSC*遺伝子変異では、変異のホットスポット（多発域）がなく、微小変異から大欠失までバリエーションに富むことがわかっています[2)]（表**2**）。

*TSC1*遺伝子変異の大部分はフレームシフト変異による蛋白の早期翻訳終結に至るもので、ミスセンス変異や大欠失の存在はほとんどありません。一方、*TSC2*遺伝子変異は多様で、一部の症例では隣接する*PKD1*(polycystic kidney disease type1)遺伝子の欠失を含むものもあります。ミスセンス点変異も*TSC1*遺伝子変異よりも*TSC2*遺伝子変異に多く、GAP(GTPase activating protein)ドメインに集中しています。

表**2**　結節性硬化症の遺伝子変異の特徴（海外データ）

変異	***TSC1***遺伝子	***TSC2***遺伝子
大きい変異	0（0%）	54（18%）
挿入	26（17%）	26（9%）
欠失	55（36%）	67（23%）
ナンセンス点変異	60（39%）	55（19%）
スプライシング点変異	11（7%）	31（11%）
ミスセンス点変異	2（1%）	59（20%）
計	154	292

Cheadle JP, et al. Hum Genet 2000; 107: 97-114

遺伝子変異の確認できない結節性硬化症とモザイク

結節性硬化症患者の10~15%の症例では、遺伝子検査で変異が検出できないとされています。検出できない理由としては、変異を検出する方法の問題、プロモーター領域やイントロンの変異、モザイク*の存在があげられます。

＊モザイク：遺伝学的に異なる組織が生体内で並置して存在する状態。ときに起こる現象として通常でも、病的状態としても見出される。原因は体細胞突然変異（遺伝子モザイク）、染色体数の異なる2型以上の細胞（染色体モザイク）を生じるような染色体分裂の異常、あるいはキメラ現象（細胞モザイク）による。

（ステッドマン医学大辞典［改訂第5版］1118ページより引用）

体細胞レベルおよび生殖細胞レベルでもモザイクを示す患者が報告されており、モザイクの存在が稀ではないことが示唆されています[8)]。体細胞および生殖細胞でのTSC遺伝子の変異モザイクがどの程度の頻度で存在するかは不明ですが、遺伝相談や遺伝子検査で常にこのモザイクの存在を考慮する必要があります。
なお、結節性硬化症患者の60%では両親に結節性硬化症の症状がないことがわかっていますが、これは両親どちらかの配偶子細胞に突然変異が生じた生殖細胞モザイクの可能性が考えられます。

結節性硬化症の発現機序

*TSC1/TSC2*それぞれの遺伝子産物である蛋白質TSC1（ハマルチン）とTSC2（ツベリン）は複合体を形成して、低分子量GTP結合蛋白質であるRheb（Ras homolog enriched in brain）のGTPase activating protein（GAP）としてはたらきます。つまりmTORの活性化に関与するRheb-GTP型（Rheb活性型）を脱リン酸化してRheb-GDP型（Rheb不活性型）にすることにより、mTORを抑制的に制御しています。

*TSC1*遺伝子または*TSC2*遺伝子に変異が生じることにより、TSC1/TSC2複合体がGAPとして機能しなくなると、結果としてmTOR活性が促進されるようになります。そして、その下流の蛋白質が合成され、異常な細胞増殖亢進による異形成や腫瘍形成、血管新生などが促進されることが、結節性硬化症の症状と関連していると考えられています[6)9)10)]（図**2**，**3**）。

Image

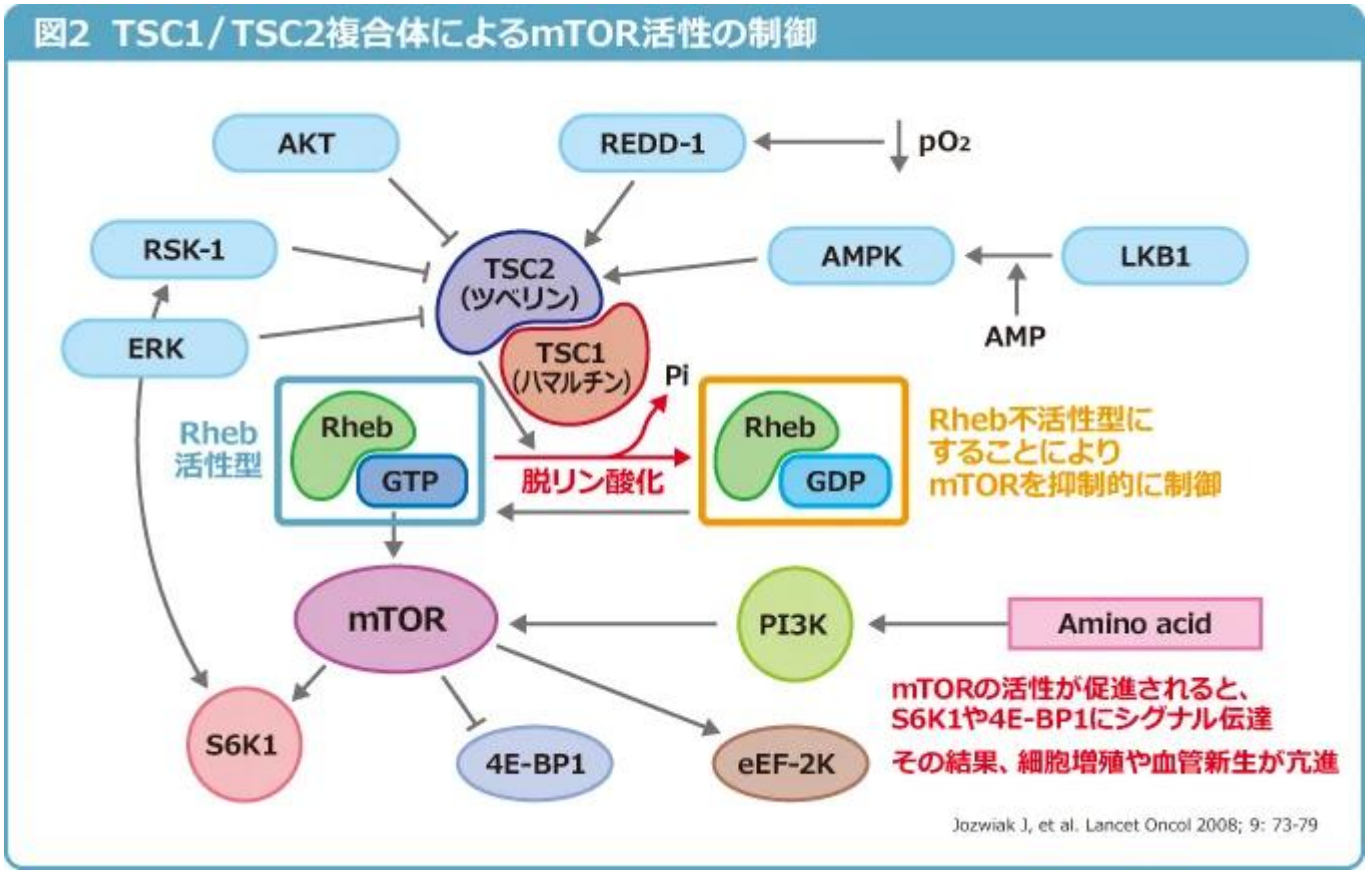

Image

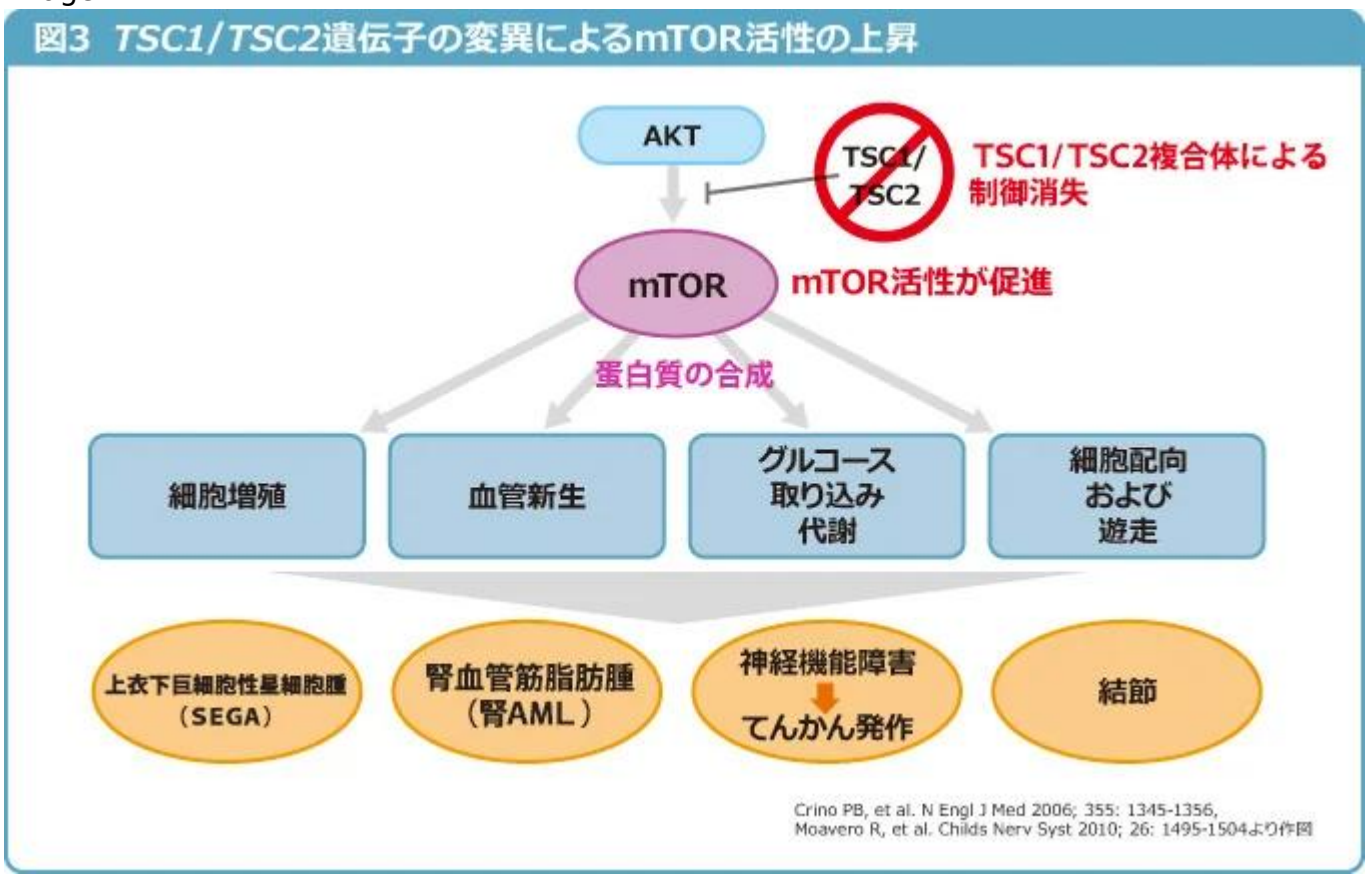

□□□□

1) Gunther M and Penrose LS. J Genet 1935; 31: 413-430
2) Cheadle JP, et al. Hum Genet 2000; 107: 97-114
3) Van Slegtenhorst M, et al. Science 1997; 277: 805-808
4) European chromosome 16 tuberous sclerosis consortium. Cell 1993; 75: 1305-1315

5) Curatolo P, et al. Lancet 2008; 372: 657-668
6) Crino PB, et al. N Engl J Med 2006; 355: 1345-1356
7) 大野耕策. 日小児会誌 2002; 106: 1556-1565
8) Verhoef S, et al. Am J Hum Genet 1999; 64: 1632-1637
9) Jozwiak J, et al. Lancet Oncol 2008; 9: 73-79
10) Moavero R, et al.Childs Nerv Syst. 2010; 26: 1495-1504

弊社製品についてのお問い合わせ

お問い合わせ

Source URL: *https://loadtest.pro.novartis.com/products/afinitor/tsc/overview_02*