ヴォトリエントサルコーマ（悪性軟部腫瘍）

Image

フォーカス「悪性軟部腫瘍（**STS**）」

悪性軟部腫瘍と血管新生因子

監修：岡山大学大学院医歯薬学総合研究科生体機能再生・再建学講座 整形外科学 教授 尾﨑 敏文 先生

VEGF[*]の発現状況と悪性度

悪性軟部腫瘍は他の癌腫同様、細胞増殖や腫瘍の悪性度に血管新生が関わっており、多くの組織型において血管新生因子であるVEGFの過剰発現が認められている[1)]。また、VEGFの過剰発現を認める悪性軟部腫瘍では悪性度が高い[2)]。

∗: vascular endothelial growth factor; 血管内皮細胞増殖因子

Image

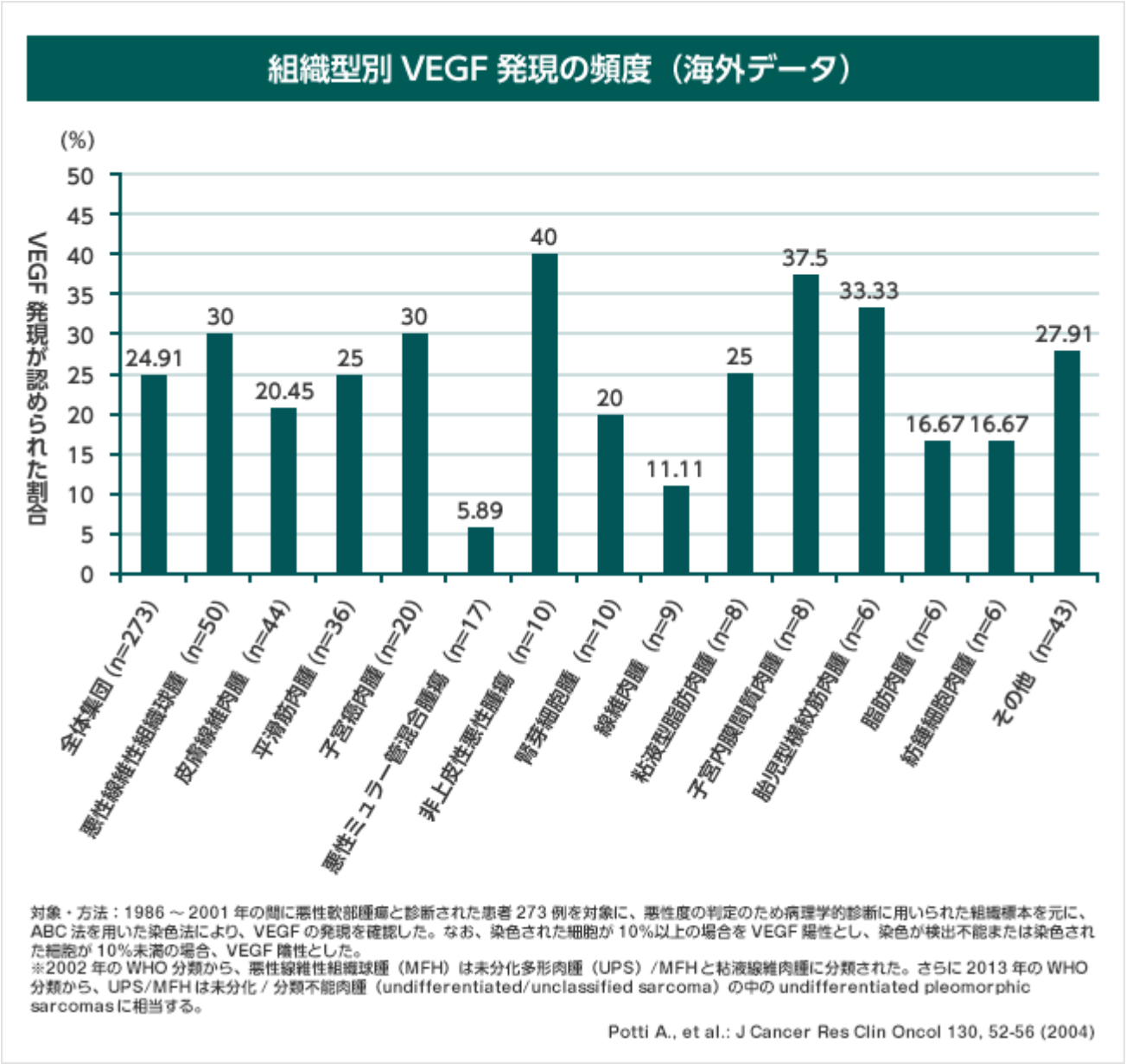

対象・方法：1986 ～ 2001 年の間に悪性軟部腫瘍と診断された患者 273 例を対象に、悪性度の判定のため病理学的診断に用いられた組織標本を元に、ABC 法を用いた染色法により、VEGF の発現を確認した。なお、染色された細胞が 10%以上の場合を VEGF 陽性とし、染色が検出不能または染色された細胞が 10%未満の場合、VEGF 陰性とした。
※2002 年の WHO 分類から、悪性線維性組織球腫（MFH）は未分化多形肉腫（UPS）/MFH と粘液線維肉腫に分類された。さらに 2013 年の WHO 分類から、UPS/MFH は未分化 / 分類不能肉腫（undifferentiated/unclassified sarcoma）の中の undifferentiated pleomorphic sarcomas に相当する。

Potti A., et al.: J Cancer Res Clin Oncol 130, 52-56 (2004)

Image

VEGFの過剰発現と病態

VEGFの過剰発現を認める悪性軟部腫瘍では、転移までの期間や全生存期間が短いことが報告されている[3)]。

Image

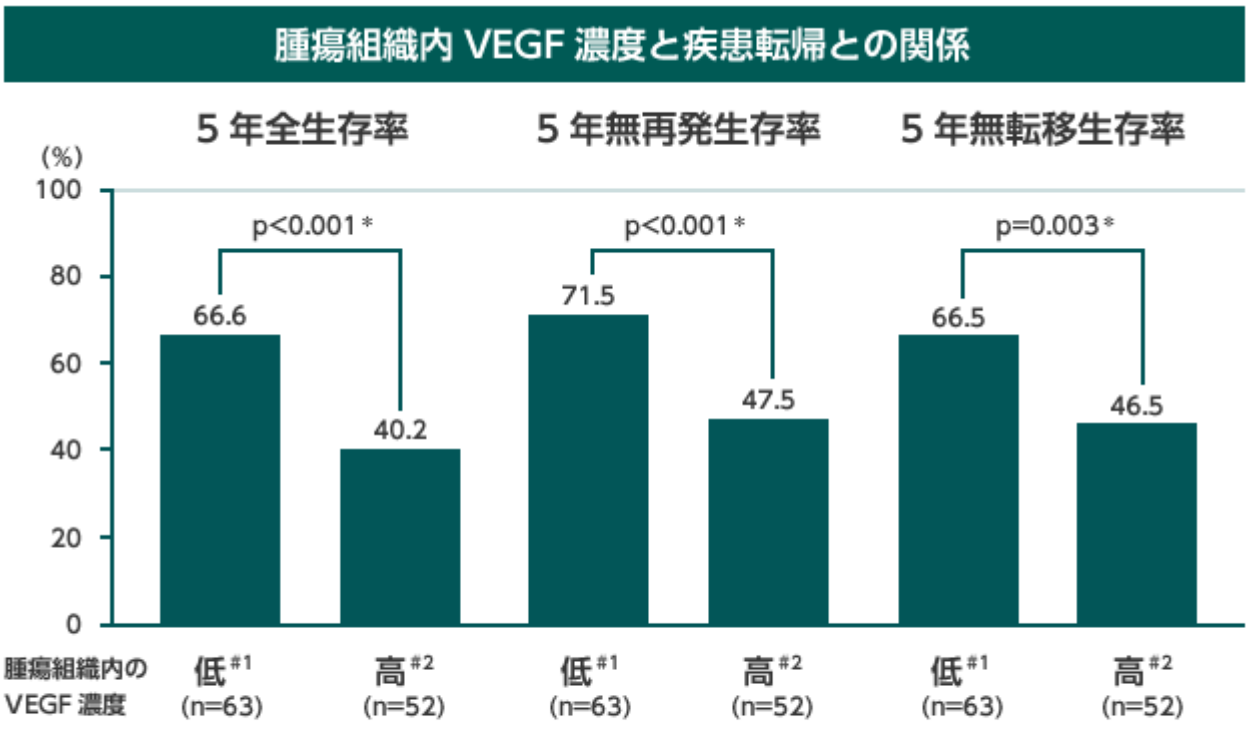

1) Potti A., et al.: J Cancer Res Clin Oncol 130, 52-56 (2004)
2) Pako EE., et al.: Anticancer Res 25, 3591-3596 (2005)
3) Yudoh K., et al.: Br J Cancer 84, 1610-1615 (2001)

フォーカス「悪性軟部腫瘍(STS)」一覧へ戻る

弊社製品についてのお問い合わせ

お問い合わせ

Source URL:
https://loadtest.pro.novartis.com/products/votrient/sarcoma/sts_angiogenic_factor